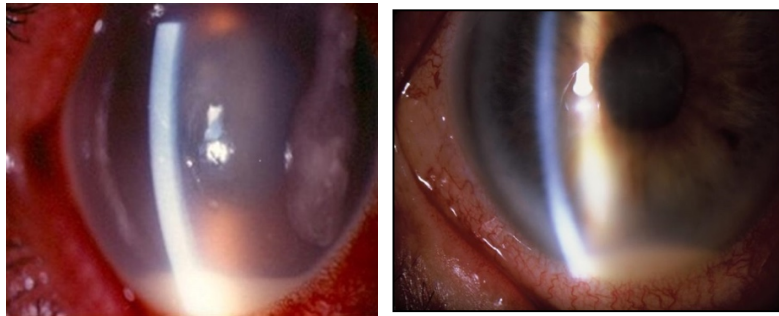


# Endoftalmitis Postquirúrgica

Autor: Dr. Guido Bregliano

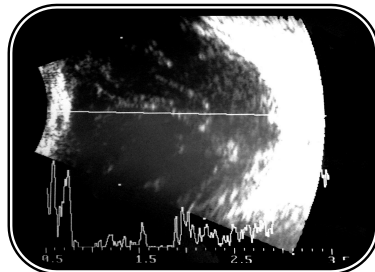
## Clínica

- Síntomas: Visión borrosa y Dolor ocular
- Signos: Hipopiación / Vitreitis / Hiperemia / Edema Palpebral / Tyndall / Fibrina



## Ecografía Ocular

- Vitreitis
- Membranas vítreas
- Desprendimiento de Retina
- Desprendimiento Coroideo



## Antibióticos Intravítreos:

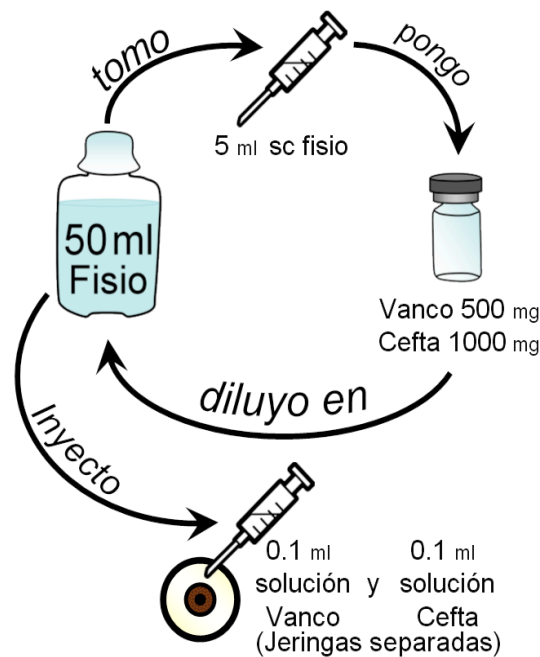
- ✓ Agudeza Visual: Mejor a Percepción Luminosa.
- ✓ 1º) Biopsia vítrea: tomar 0.2 ml (PCR, cultivo y antibiograma).
- ✓ 2º) Inyección de Vancomicina + Ceftazidima (con agujas 27 g a 3,5 mm de limbo) (por separados).

## Vitrectomía por pars plana + ATBs

- ✓ Agudeza Visual: Igual o peor a Percepción Luminosa.
- ✓ Desprendimiento de Retina +/- Desprendimiento Coroideo.
- ✓ Imposibilidad de visualizar el fondo del ojo.
- ✓ Empeoramiento del cuadro infeccioso 24 hs post inyección de los ATBs intravítreos empíricos.

**Vancomicina (1 mg en 0,1ml)**

**Ceftazidima (2,25 mg en 0,1ml)**



## **#Endoftalmitis**

- Toda inflamación intraocular aguda postquirúrgica debe ser considerada infecciosa hasta que se demuestre lo contrario.
- El diagnóstico temprano y la rápida instauración del tratamiento determinan el pronóstico visual del paciente.
- Ajustar el tratamiento antibiótico específico al resultado del cultivo y antibiograma.
- Los colirios fortificados vancomicina y ceftazidima representan una gran co-adyuvancia en casos con infección asociada a la herida. De existir heridas abiertas considerar el cierre primario.

### **Bibliografía:**

- Maguire JI. Postoperative endophthalmitis: optimal management and the role and timing of vitrectomy surgery. Eye (Lond). 2008 Oct;22( 10):1290-300.
- Friling E, Lundström M, Stenevi U, Montan P. Six year incidence of endophthalmitis after cataract surgery: Swedish national study. J Cataract Refract Surg. 2013 Jan;39(1):15-21.
- Clarke B, Williamson T, Gini G, Guota B. Management of Bacterial Postoperative Endophthalmitis and the Role of Vitrectomy ; Survey of Ophthalmology (2018).
- Endoftalmitis post-quirúrgicas – Ricardo Brunzini / Fernando Pellegrino.
- Results of the Endophthalmitis Vitrectomy Study. A randomized trial of immediate vitrectomy and of intravenous antibiotics for the treatment of postoperative bacterial endophthalmitis. Endophthalmitis. Vitrectomy Study Group. Arch Ophthalmology 1995 Dec;113(12):1479-96.
- Tan CS, Wong HK, Yang FP, Lee JJ. Outcome of 23-gauge sutureless transconjunctival vitrectomy for endophthalmitis. Eye (Lond). 2008 Jan;22(1):150-1.

