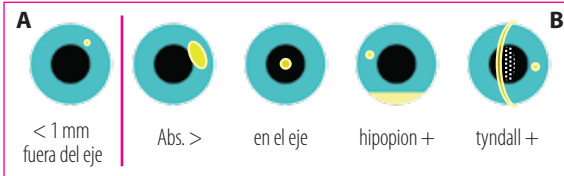

Absceso Corneal



CONDUCTA A

- Tto. empírico Gatimicin® gatifloxacina cada 1 hora
- Control cada 24 hs

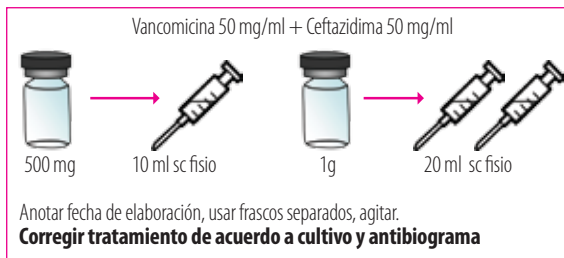
Usuario de lente de contacto y/o antecedente de trauma vegetal.

Puede optar por conducta B

CONDUCTA B

- Toma de muestra de la lesión para cultivo y antibiograma (+ importante bordes)
- Colirios Fortificados cada 1 hora (agitar bien)
- Control ambulatorio cada 24 hs.

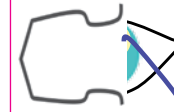COLIRIOS FORTIFICADOS



Fotamicin

• Ciprofloxacina 0.3% • Dexametasona 0.1%

TOMA DE MUESTRA



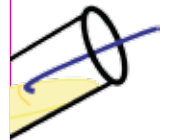Bajo anestesia tópica y, en lo posible, sin tto atb previo raspado de bordes de la lesión con elemento estéril.



Sembrado de material sobre portaobjetos para examen directo.



Sembrado de muestra sobre 2 placas de Petri con caldo de cultivo sin romper la superficie, trazos diagonales, para cultivo y antibiograma.



Sembrado de material sobre otros medios de enriquecimiento para hongos bacterias y amebas de acuerdo a sospecha y disponibilidad.

Remitir junto con la muestra datos del paciente, tratamientos previos, uso de LC y sospecha diagnóstica.

RECORDAR

Ante evolución tórpida no dejar de sospechar absceso micótico (frecuente en trauma vegetal), infestación por acantamoeba (en especial en usuarios de LC) y/o concomitancia con herpes.